

اثر حفاظتی نانوذرات اکسیدروی بر کبد و روند اختلالات القاء شده از طریق داروی پاکلی تاکسل در موش ماده نژاد ویستار

هما محسنی کوچصفهانی* و آتوسا استادباقرکاشی

دریافت: ۱۳۹۴/۹/۲۱ / پذیرش: ۱۳۹۵/۴/۱۴ / چاپ: ۱۳۹۵/۹/۳۰

گروه علوم جانوری، دانشکده علوم زیستی، دانشگاه خوارزمی، تهران، ایران

*مسئول مکاتبات: kouchesfehani@khu.ac.ir

چکیده. پاکلی تاکسل داروی شیمی درمانی است که باعث مهار رشد سلول‌ها می‌شود. در بررسی‌های انجام شده، بیماران با عمل کرد نرمال کبدی با مصرف پاکلی تاکسل افزایش بیلی‌روبین، ALT و AST را تجربه کرده‌اند. هدف این مطالعه بررسی اثر تزریق درون صفاقی دوزهای ۵ و ۱۰ نانوذره اکسید روی بر کبد موش‌های تیمار شده با پاکلی تاکسل بود. ۳۵ موش ماده بالغ نژاد ویستار به ۷ گروه شامل کنترل، شام (تزریق سالین)، گروه تجربی ۱ و ۲ (تزریق نانواکسید روی)، گروه تجربی ۳ (تزریق پاکلی تاکسل)، گروه تجربی ۴ و ۵ (تزریق نانواکسید روی همراه با پاکلی تاکسل) تقسیم شدند. عمل کرد کبد ۲۸ روز پس از پایان تزریق بررسی شد. در گروه تجربی ۳ مورفولوژی کبد بزرگ و متورم بود. اکثر سلول‌های کبدی هسته‌های متراکم و شکل سلولی تغییر یافته داشتند که حاکی از وقوع مرگ سلولی بود. آزمایش خون افزایش قابل ملاحظه در سطح ALT، AST و بیلی‌روبین و کاهش معنادار در سطح ALP را در مقایسه با گروه کنترل نشان داد. در گروه تجربی ۴ و ۵ تغییرات شکل سلولی، افزایش در مرگ سلولی و شاخصه‌های کبدی به‌طور مشخصی در مقایسه با گروه تجربی ۳ کاهش یافت، به‌طوری که تفاوت معناداری با گروه کنترل وجود نداشت. تفاوتی بین گروه‌های تجربی ۱ و ۲ در مقایسه با گروه کنترل مشاهده نشد. براساس یافته‌ها، می‌توان نتیجه گرفت که نانوذرات اکسید روی اثر جانبی پاکلی تاکسل بر کبد را کاهش می‌دهد.

واژه‌های کلیدی. هیستوپاتولوژی، شیمی درمانی، ترانس آمینازها، بیلی‌روبین، آلکالین فسفاتاز

The protective effect of ZnO nanoparticles on liver and impairments induced by paclitaxel treatment in female Wistar rat

Homa Mohseni Kouchesfehani* & Atousa Ostadbagher Kashi

Received 12.12.2015/ Accepted 04.07.2016/ Published 20.12.2016

Department of Animal Biology, Faculty of Biological Sciences, Kharazmi University, Tehran, Iran

*Correspondent author: kouchesfehani@khu.ac.ir

Abstract. Paclitaxel is a chemotherapy drug inhibiting cell growth. In some studies, patients with normal liver function have experienced increase in bilirubin, ALT and AST by using paclitaxel. The aim of this study was to evaluate the effect of intra-peritoneal injection of doses 5 and 10 mg/kg nZnO on the liver of rats treated with paclitaxel. 35 adult female Wistar rats were divided into 7 groups including control, sham (saline injection), experimental groups 1 and 2 (nZnO injection), experimental group 3 (paclitaxel injection), experimental groups 4 and 5 (nZnO and paclitaxel injection). Liver function was examined 28 days after the end of injection. Experimental group 3 had large and swollen liver morphology. Most hepatocytes had dense nuclei and changed cell shape indicating of cell death. Blood test showed significant increase in the levels of ALT, AST and bilirubin and decrease in the level of ALP in comparison with the control group. In experimental groups 4 and 5, cell shape alterations, increase in cell death and increase in liver markers were remarkably reduced in comparison with the experimental group 3, in a way that there were no significant differences with the control group. No significant differences were observed between the control group and experimental groups 1 and 2. According to the findings, nZnO can reduce the side effects of paclitaxel on liver tissue.

Keywords. histopathology, chemotherapy, transaminases, bilirubin, alkaline phosphatase

مقدمه

دیگر سرطان‌ها نظیر مثانه، پروستات، ملانوما، مری و غیره است. این مولکول تجمع میکروتوبول‌ها از دایمرهای توبولین را تسهیل می‌کند و از طریق جلوگیری از دپلمریزه شدن میکروتوبول‌ها باعث پایداری آنها می‌شود و به این ترتیب از دوباره سازمان یافتن فعال و طبیعی شبکه میکروتوبول‌ها، که برای اینترفاز و اعمال سلولی

پاکلی تاکسل دارویی ضدسرطان است که با متوقف کردن تقسیم سلولی از رشد سلول‌ها جلوگیری می‌کند و از این طریق مرگ سلول‌های سرطانی را موجب می‌شود. این دارو نوعی عامل ضد میتوز است و کاربرد آن در سرطان پیشرفته تخمدان، سرطان پستان، شش و سرطان نوع سارکوم کاپوسی وابسته به AIDS و

مقدار بالای نانواکسیدروی در زمان یک‌هفته (بالای ۵۰ mg/kg) اثر سمی در سلول‌های کبدی داشته است در مقادیر ۲۰۰ mg/kg و ۳۰۰ هیاتوسیت‌های کبدی متورم و سینوزوئیدها بسیار باریک شده‌اند. ضمن آنکه نظم لوبول‌های کبدی تا حدودی بهم ریخته است، ولی مطالعات بافت‌شناسی یک ماه پس از تزریق نانوذرات روی نشان داد که احتمالاً هیاتوسیت‌های کبدی تطابق یافته و اختلالات به‌وجود آمده از بین رفته است و پس از ۳۰ روز به حالت عادی و اولیه برگشته‌اند و تفاوت فاحشی میان آنها با گروه شاهد وجود نداشت (Prasad, 2008; Steel et al., 2009). در تحقیقات دیگر ثابت شده که سلول‌های کوپفر کبد نقش اصلی و مرکزی را در خارج‌کردن نانوذرات مختلف از جریان خون برعهده دارند (Rincker et al., 2005; Sadauskas et al., 2007). هدف تحقیق حاضر بررسی اثر محافظتی احتمالی نانوذره اکسید روی بر کبد موش‌های تیمار شده با پاکلی تاکسل است.

مواد و روش‌ها

پاکلی تاکسل (ODS Pharma GmbH) از داروخانه هلال احمر تهران و نانواکسیدروی از US Researcher Nanomaterials تهیه شد.

روش تهیه محلول نانواکسیدروی

۲۵ میلی‌گرم نانواکسیدروی به ۲۰ میلی‌لیتر نرمال سالین قابل تزریق اضافه شد و درون ظرف محتوی محلول یک مگنت قرار داده شد. سپس بشر محتوی محلول روی هم‌زن مغناطیسی قرار داده شد. پس از ۵ دقیقه، ۲ میلی‌گرم کربوکسی متیل سلولز به‌عنوان سورفکتانت به آن اضافه شد و مجدداً ۵ دقیقه دیگر روی هم‌زن مغناطیسی قرار گرفت. پس از آن، محلول ۱۵ دقیقه در سونیکاتور قرار داده شد تا ذرات کاملاً پخش شوند. محلول حاصل بلافاصله برای تزریق استفاده شد (Wang et al., 2006; Chang et al., 2011). در این تحقیق تجربی، از ۳۵ موش ماده بالغ نژاد ویستار در محدوده وزنی ۱۸۰-۱۷۰ گرم استفاده شد. حیوانات در موقعیت آزمایشگاهی در مرکز تکثیر و پرورش حیوانات آزمایشگاهی دانشگاه خوارزمی واقع در پردیس تهران تحت وضعیت استاندارد، ۱۲ ساعت روشنایی و ۱۲ ساعت تاریکی و درجه حرارت ۲۴-۲۲ درجه سانتی‌گراد و بدون محدودیت دسترسی به آب و غذا در قفس‌های مخصوص نگهداری شدند. موش‌ها به هفت گروه پنج-

میتوزی ضروری است، جلوگیری می‌شود (Masteropaolo et al., 1995).

نانو ذرات ویژگی‌های بسیار خاص فیزیکی و شیمیایی از نظر اندازه، شکل و نسبت بالای سطح به حجم دارند که این صفات کاربرد آنها را در بسیاری از موارد پزشکی و بیولوژیک مناسب ساخته است. گاهی اندازه آنها کوچک‌تر و یا در حد ساختارهای سلولی، ویروس، پروتئین یا یک ژن است. آنها دارای خواص بیولوژیک برجسته و سمیت کم هستند که به نظر می‌رسد پتانسیل بالایی در عبور از سد‌های فیزیولوژیک بدن به بافت‌های هدف خاص را دارند (Jong et al., 2005).

روی یکی از عناصر نادر است که مقدار کم آن برای بدن ضروری است، اما در مقادیر بالا سمی است و قادر به القای آپوپتوز یا نکروز است (Ebisch et al., 2007). رایج‌ترین ترکیب روی شکل اکسید آن (ZnO) است که استفاده از آن به دلیل اینکه بالاترین غلظت عنصر روی را در خود دارد و دیگر آنکه جذب آن در بدن زیاد است و دستگاه گوارش آن را بهتر تحمل می‌کند، ترجیح داده می‌شود (Hotz et al., 2005; Hollis et al., 2005). نانواکسید روی یکی از انواع جدید روی با خواص بیولوژیک خاص و سمیت کم است که کارایی کافی برای تقویت دفاع آنتی‌اکسیدانی دارد و درعین حال دارای قدرت جذب بیشتری نسبت به دیگر ترکیبات محتوی روی است. به دلیل اینکه رونویسی DNA بخش مهمی از تکوین سلول‌های جنسی است، روی عنصری حیاتی برای تولید سلول‌های جنسی محسوب می‌شود. علاوه بر آن نقش آنتی‌آپاپتوتیک و خواص آنتی‌اکسیدانی روی نیز به اثبات رسیده است (Dawei et al., 2009; Favier, 1992).

آزمایش‌ها نشان داده‌اند که روی قادر است رادیکال‌های آزاد القاشده با عوامل مختلف از جمله اشعه یونیزان را پاک‌سازی نموده، سبب کاهش میزان MDA شود، بنابراین، آنتی‌اکسیدانی با توان حفاظتی بالا شناخته شده است. نانو اکسید روی همچنین به مثابه مکمل رژیم غذایی استفاده شده، زیرا روی می‌تواند سیستم ایمنی را تحریک کند و در مسیر ضدالتهابی عمل می‌کند (Dani & Dhawan, 2005). تحقیقات بسیاری نیز در زمینه تأثیر سمی نانوذرات اکسیدروی بر میکروارگانیسم‌ها انجام شده‌است (Nohynek et al., 2007). مطالعات نشان داده‌اند که مصرف

نتایج

مشاهدات مورفولوژیک

کبد موش‌های تحت القا با پاکلی تاکسل از نظر ظاهری تفاوت-هایی با کبد موش‌های سالم داشت. گروه‌های تجربی که فقط نانواکسیدروی را با مقادیر ۵mg/kg و ۱۰ دریافت کرده بودند (گروه‌های تجربی ۱ و ۲)، بعد از ۲۸ روز از زمان تزریق تغییری در اندازه و شکل کبد آنها مشاهده نشد (در مقایسه با گروه کنترل). در گروه تجربی ۳ که پاکلی تاکسل دریافت کرده بود، کبد بزرگ و متورم شده بود. گروه تجربی ۴ و ۵ که پاکلی تاکسل و مقادیری از نانواکسیدروی دریافت کرده بودند کبدشان تفاوت آشکاری با گروه کنترل نداشت (شکل ۱).

بررسی‌های بافت‌شناسی

در بررسی کبد موش‌های گروه کنترل ساختار سلولی کبدی نرمالی مشاهده شد و هیاتوسیت‌ها از سیاهرگ مرکزی به پیرامون لبول تشعشع داشتند. گروه‌های تجربی ۱ و ۲ (دریافت‌کننده مقادیر ۵mg/kg و ۱۰mg/kg نانو ذرات اکسیدروی) در مقایسه با گروه کنترل تصویر بافتی یکسانی از کبد داشتند و اندازه سلول‌ها و عروق تفاوتی با گروه کنترل نشان نداد.

در گروه تجربی ۳ (دریافت‌کننده پاکلی تاکسل) در مقایسه با گروه کنترل و شم، علائم واضح مرگ سلولی مشاهده شد. در این گروه، شکل طبیعی سلول‌ها تغییر یافته بود و سلول‌ها چروکیده و هسته آنها بسیار متراکم شده بود. به علاوه، بین سلول‌ها فاصله ایجاد شده بود و از هم گسسته بودند که این می‌تواند به دلیل از دست رفتن تماس سلول به سلول در نتیجه وقوع مرگ سلولی باشد. ضمناً مقداری اینفیلتراسیون سلول‌های التهابی در ناحیه پورتال همراه با تکثیر پراکنده سلول‌های کوپفر در بین سلول‌های کبدی مشاهده شد. در گروه‌های تجربی ۴ و ۵ (دریافت‌کننده نانوذرات اکسید-روی و پاکلی تاکسل) به وضوح مرگ سلولی کمتر و درجه ملایمی از دژنره شدن هیاتوسیت‌ها مشاهده شد به طوری که تغییرات کمی در شکل سلول‌ها و هسته آنها وجود داشت (شکل‌های ۵-۲).

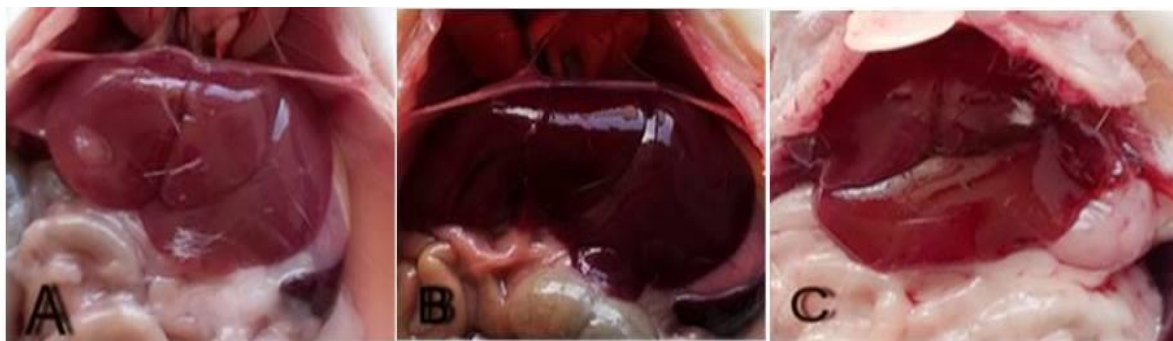
بررسی‌های آنزیمی

میزان ALP در گروه تجربی ۳ در مقایسه با گروه کنترل و شم کاهش معناداری داشت. در گروه‌های تجربی ۴ و ۵ نسبت به گروه ۳ افزایش معنادار سطح ALP مشاهده شد به طوری که با گروه‌های کنترل و شم تفاوت معناداری نداشت (شکل ۶).

تایی تقسیم شدند: گروه کنترل که با شرایط وزنی و غذایی مشابه با دیگر گروه‌ها و بدون هرگونه بیماری بودند؛ گروه شم که سالین را به صورت تزریق درون صفاقی دریافت کردند؛ گروه تجربی (۱) که نانواکسیدروی را با مقدار ۵mg/kg به صورت درون صفاقی به-مدت ۳ روز دریافت کردند. گروه تجربی (۲) نانواکسید روی را با مقدار ۱۰ mg/kg به صورت درون صفاقی به مدت ۳ روز دریافت کردند؛ گروه تجربی (۳) داروی ضدسرطانی پاکلی تاکسل را به-مدت ۳ روز به صورت درون صفاقی با مقدار ۳mg/kg دریافت کردند؛ برای گروه تجربی (۴) یک روز زودتر تزریق درون صفاقی نانواکسید روی با مقدار ۵mg/kg شروع شد و در ۳ روز بعدی با تزریق پاکلی تاکسل با مقدار ۳mg/kg و نانواکسید روی ادامه یافت؛ برای گروه تجربی (۵) یک روز زودتر تزریق درون صفاقی نانواکسیدروی با مقدار ۱۰mg/kg شروع شد و ۳ روز بعدی با تزریق پاکلی تاکسل با مقدار ۳mg/kg و نانواکسیدروی ادامه یافت. کل روند تزریق چهارروز بود. ۲۸ روز بعد از تزریق موش‌ها در همه گروه‌ها برای بررسی‌های میکروسکوپی به روش متداول بافت‌شناسی آماده شدند. به این منظور، حیوانات با کلروفوم بیهوش شدند، به پشت در تشتک تشریح قرار گرفتند و سطح شکم آنها با الکل ۷۰ درصد استریل شد. شکم با یک قیچی جراحی باز شد و با سرنگ از بطن چپ قلب خون گرفته شد و سرم خون برای بررسی آنزیم‌های کبدی آماده شد. از دستگاه فتومتر بیوشیمی Mindray BS400 و کیت آزمون آنزیمی Bioo در آزمایشگاه بالینی برای اندازه‌گیری آنزیم‌ها استفاده شد. به علاوه، کبد خارج شد و در پلیت محتوی سرم فیزیولوژی شست‌وشو داده شد. در این مرحله، نمونه‌ها ابتدا به صورت ماکروسکوپی بررسی شدند. سپس نمونه‌ها به مدت ۱۸ ساعت در فیکساتور بوئن قرار گرفتند و سپس مراحل آب‌گیری، الکل‌گیری، تهیه قالب پارافینی، برش برداری به ضخامت ۵ میکرون و رنگ آمیزی H&E را طی-کردند تا برای بررسی‌های میکروسکوپی آماده شدند.

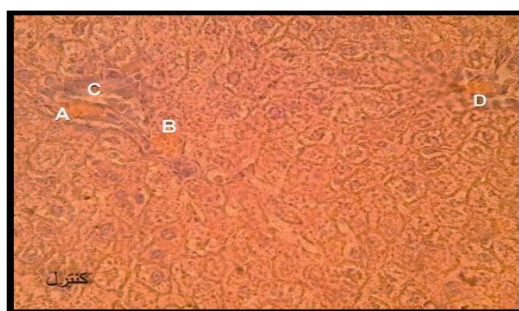
تحلیل آماری

داده‌های به دست آمده از تحلیل آنزیم‌های کبدی با استفاده از نرم‌افزار SPSS و آزمون آماری ANOVA-یک طرفه تحت بررسی قرار گرفت. سطح معنی‌داری $p < 0.05$ در نظر گرفته شد و نمودارهای مربوط به میانگین و انحراف معیار با نرم‌افزار Excel ترسیم شدند.



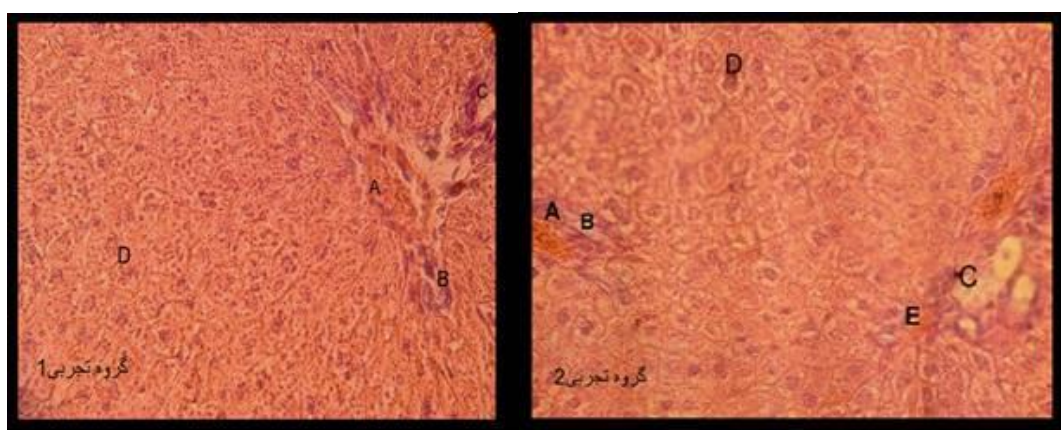
شکل ۱- A: کبد گروه کنترل (کبد گروه تجربی ۱ و ۲ مشابه گروه کنترل بود). **B:** کبد گروه تجربی ۳ تیمار شده با پاکلی تاکسل (کبد بزرگ و تیره). **C:** کبد گروه تجربی ۴ تیمار شده با نانواکسیدروی و پاکلی تاکسل (تقریباً مشابه گروه کنترل).

Fig. 1. A: Liver in control group (livers in experimental groups 1 and 2 were the same). **B:** Liver of experimental group 3, treated with paclitaxel (large and dark). **C:** Liver of experimental group 4, treated with paclitaxel and nano zinc oxide (more or less similar to the control group).



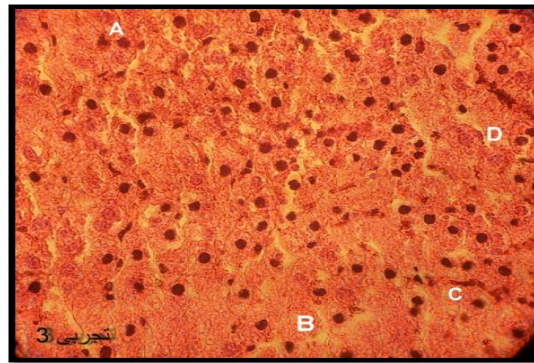
شکل ۲- فتومیکروگراف برش عرضی کبد گروه کنترل، رنگ آمیزی H&E، بزرگ‌نمایی ۵۰۰×. A: ورید پورت، **B:** مجرای صفراوی، **C:** سینوزوئید کبدی و **D:** سرخرگ کبدی.

Fig. 2. Photomicrograph of liver cross section in control group. H&E staining, mag. 500×. **A:** portal vein, **B:** bile duct, **C:** liver sinusoid, **D:** liver artery.



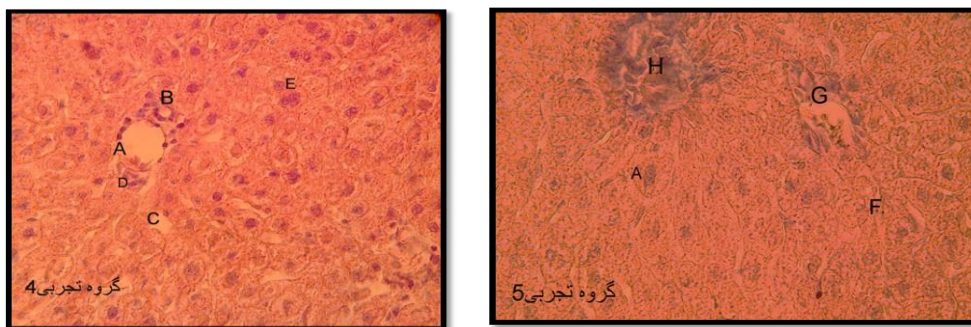
شکل ۳- فتومیکروگراف برش عرضی کبد گروه‌های تجربی ۱ و ۲ (تزریق درون‌صفافی ۵ و ۱۰ نانواکسید روی به مدت ۴ روز متوالی) که سلول‌های کبدی و آرایش منظم آنها را در داخل لبول کبدی نشان می‌دهد. رنگ آمیزی H&E، بزرگ‌نمایی میکروسکوپی ۵۰۰×. A: ورید پورت، **B:** مجرای صفراوی، **C:** مجرای کبدی، **D:** سلول کبدی، **E:** شاخه‌ای از سرخرگ کبدی.

Fig. 3. Photomicrographs of liver cross sections in experimental groups 1 and 2 (intra-peritoneal injections of 5 and 10 mg/kg nano zinc oxide for 4 subsequent days) showing hepatocytes and their regular arrangements within liver lobules. H&E staining, mag. 500×. **A:** portal vein, **B:** bile duct, **C:** liver duct, **D:** hepatocyte, **E:** a branch of liver artery.



شکل ۴- فتومیکروگراف برش عرضی کبد گروه تجربی ۳ (تزریق درون صفاقی ۳ mg/kg پاکلی تاکسل به مدت ۳ روز متوالی) که علائم واضح مرگ سلولی را نشان می‌دهد. رنگ آمیزی H&E، بزرگ‌نمایی میکروسکوپی (۵۰×). **A:** هسته‌های سلول‌های کبدی که بسیار متراکم شده‌اند، **B:** چروکیدگی و کوچک شدن اندازه سلول کبدی و بهم‌ریختگی نظم آنها، **C:** سینوزوئید کبدی، **D:** مجرای صفراوی.

Fig. 4. Photomicrograph of liver cross section in experimental group 3 (intra-peritoneal injection of 3 mg/kg paclitaxel for 3 subsequent days) shows obvious signs of cell death. H&E staining, mag.500×. **A:** very condensed liver cells nuclei, **B:** shrinkage and reduction of liver cell size and their disarrangements, **C:** liver sinusoid, **D:** bile duct.



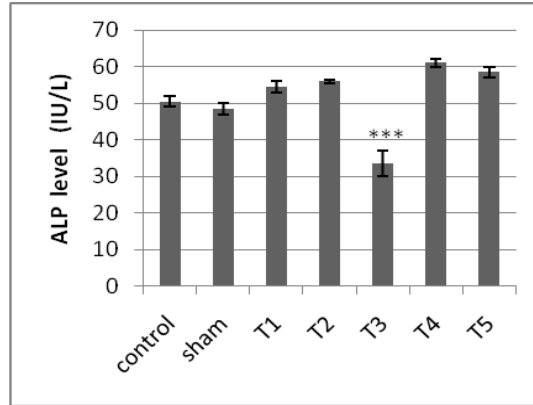
شکل ۵- فتومیکروگراف برش عرضی کبد گروه‌های تجربی ۴ و ۵ (تزریق درون صفاقی پاکلی تاکسل و نانواکسیدروی) که در مقایسه با گروه پاکلی تاکسل تغییرات کمتری را نشان می‌دهد. رنگ آمیزی H&E، بزرگ‌نمایی میکروسکوپی ۵۰×. **A:** شاخه‌ای از مجرای صفراوی، **B:** سیاهرگ کبدی، **C:** سینوزوئیدهای کبدی، **D:** سرخرگ کبدی، **E:** برخی از هسته‌های هپاتوسیت‌ها که متراکم شده‌اند، **H:** ورید پورت، **G:** مجرای صفراوی، **F:** سلول‌های کبدی و آرایش تقریباً منظم آنها در داخل لبول کبدی.

Fig. 5. Photomicrographs of liver cross sections in experimental groups 4 and 5 (intra-peritoneal injection of paclitaxel and nano zinc oxide) showing less alterations compared to paclitaxel group. H&E staining, mag. 500×. **A:** a branch of bile duct, **B:** liver vein, **C:** liver sinusoids, **D:** liver artery, **E:** some hepatocyte nuclei are condensed, **H:** portal vein, **G:** bile duct, **F:** hepatocytes and their approximate regular arrangements within liver lobules.

بحث

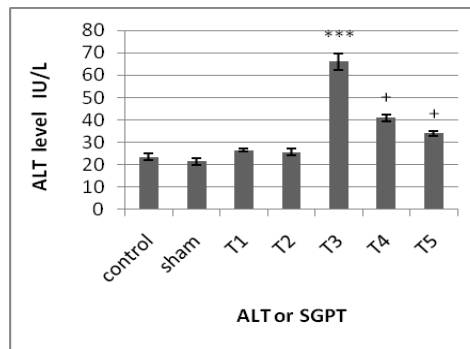
کبد بزرگ‌ترین اندام در بدن مهره‌داران و جایگاه اصلی متابولیسم، سم‌زدایی و دفع است. آسیب کبدی ویژگی پاتولوژیک مشترک بسیاری از بیماری‌های کبدی است. بیماری‌هایی نظیر فیروزکبدی، سیروز و حتی سرطان کبد می‌تواند از آسیب طولانی‌مدت به کبد ناشی شود (Yuan *et al.*, 2010). بنابراین، پیش‌گیری از آسیب کبدی و درمان آن از نظر بالینی کلید درمان بیماری‌های کبدی محسوب می‌شود.

میزان آسپاراتات‌آمینوترانسفراز (AST)، آلانین‌ترانسفراز (ALT) و نیز بیلی‌روبین در گروه تجربی ۳ که پاکلی تاکسل دریافت کرده بودند به‌طور معناداری نسبت به گروه‌های کنترل و شم افزایش یافت ولی در گروه‌های تجربی ۱ و ۲ تفاوت معناداری با گروه کنترل دیده نشد. در گروه‌های تجربی ۴ و ۵ در مقایسه با گروه تجربی ۳ کاهش معناداری مشاهده شد؛ به‌طوری‌که با گروه‌های کنترل و شم تفاوت معناداری نداشت (شکل‌های ۹-۷).



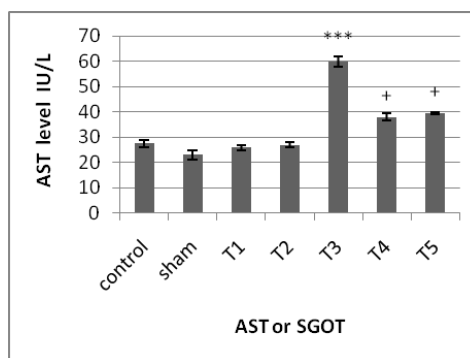
شکل ۶ - مقایسه تغییرات آلکالین فسفاتاز در بین گروه‌های تجربی مختلف با گروه کنترل و شم (n=۵), $^{***}p < 0.001$, Mean \pm SE.

Fig. 6. Alkaline phosphatase alterations among different experimental groups compared with the control and sham groups. (n=5), $^{***}p < 0.001$. Mean \pm SE.



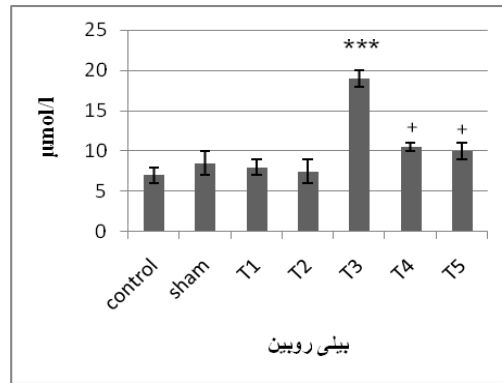
شکل ۷ - مقایسه تغییرات ALT در بین گروه‌های تجربی مختلف با گروه کنترل و شم. افزایش معناداری در گروه تجربی ۳ در مقایسه با گروه کنترل مشاهده می‌شود. در گروه‌های تجربی ۴ و ۵ کاهش معناداری در میزان ALT در مقایسه با گروه تجربی ۳ ایجاد شده است. *مقایسه با گروه کنترل، +مقایسه با گروه تجربی ۳، Mean \pm SE.

Fig. 7. ALT alterations among different experimental groups compared with the control and sham groups. A significant increase in experimental group 3 compared with the control group was observed. In experimental groups 4 and 5, significant reductions compared with the experimental group 3 were observed. * compared with the control group, + compared with the experimental group 3, Mean \pm SE.



شکل ۸ - مقایسه تغییرات AST در بین گروه‌های تجربی مختلف با گروه کنترل و شم. افزایش معناداری در گروه تجربی ۳ در مقایسه با گروه کنترل و شم مشاهده می‌شود. در گروه‌های تجربی ۴ و ۵ کاهش معناداری در مقایسه با گروه تجربی ۳ ایجاد شده است. *مقایسه با گروه کنترل، +مقایسه با گروه تجربی ۳، Mean \pm SE.

Fig. 8. AST alterations among different experimental groups compared with the control and sham groups. A significant increase in experimental group 3 compared with the control group was observed. In experimental groups 4 and 5, significant reductions compared with the experimental group 3 were observed. * compared with the control group, + compared with the experimental group 3, Mean \pm SE.



شکل ۹- مقایسه تغییرات بیلی روبین در بین گروه‌های تجربی مختلف با گروه کنترل و شم. افزایش معناداری در گروه تجربی ۳ در مقایسه با گروه کنترل مشاهده می‌شود. در گروه‌های تجربی ۴ و ۵ کاهش معناداری در مقایسه با گروه تجربی ۳ ایجاد شده است. *مقایسه با گروه کنترل، +مقایسه با گروه تجربی ۳، Mean ± SE.

Fig. 9. Bilirubin alterations among different experimental groups compared with the control and sham groups. A significant increase in experimental group 3 compared with the control group was observed. In experimental groups 4 and 5, significant reductions compared with the experimental group 3 were observed. * compared with the control group, + compared with the experimental group 3, Mean ± SE.

تاکسل شد (شکل ۱C) که مؤید نقش حفاظتی نانوآکسید روی بر سمیت ایجادشده توسط پاکلی تاکسل است. در گروه‌های تجربی ۱ و ۲ که نانوآکسیدروی را به‌تنهایی دریافت کردند، بعد از گذشت ۲۸ روز تغییر چشم‌گیری در کبد نسبت به گروه کنترل مشاهده نشد. کبد با استفاده از توانایی سم زدایی قادر است ذرات نانوآکسید روی را تدریجاً از بدن خارج کند. این حذف از طریق سلول‌های رتیکولاندوتلیال موجود در کبد صورت می‌گیرد (Dawei *et al.*, 2009) و سلول‌های کوپفر نقش اصلی را در خارج کردن نانوذرات از جریان خون برعهده دارند (Sadauskas *et al.*, 2007). این حذف سریع از طریق پدیدهٔ اپسونیزه شدن (تجمع پروتئین‌های خون در اطراف نانوذرات) رخ می‌دهد که باعث تحریک سیستم ایمنی و دفع ذرات می‌شود (Sharma *et al.*, 2009). آزمون‌های عمل کرد کبد به‌طور بالینی برای غربال‌گری بیماری کبدی، کنترل پیشرفت بیماری و کنترل اثر داروهای با خاصیت سمیت کبدی استفاده می‌شوند. متداول‌ترین آزمون‌های عملکردی کبد شامل سرم آمینوترانسفرازها، آلکالین فسفاتاز، بیلی-روبین و آلبومین است (Abolfathi *et al.*, 2011). فعالیت‌های آنزیم‌های AST، ALT و ALP حساس‌ترین بیومارکرهایی هستند که مستقیماً در میزان آسیب و سمیت کبدی نقش دارند. افزایش در سطوح سرمی آنزیم‌های AST و ALT معرف اینفیلتر-اسیون سلولی و بهم‌ریختن غشاءهای سلول کبدی است، بنابراین، افزایش این آنزیم‌ها در سرم خون در نتیجهٔ تیمار با پاکلی تاکسل را

پاکلی تاکسل دارویی ضدسرطان است که با جلوگیری از دپلمریزه شدن میکروتوبول‌ها موجب پایداری آنها می‌شود و از سازمان‌یابی مجدد طبیعی و فعال آنها که برای اینترفاز و اعمال سلولی ضروری است جلوگیری می‌کند. این دارو با متوقف کردن تقسیم سلولی از رشد سلول جلوگیری می‌کند و از این رو در درمان بسیاری از سرطان‌ها استفاده می‌شود (Mastropaolo *et al.*, 1995). تغییر شکل زیستی این دارو در کبد که جایگاه اصلی دفع آن محسوب می‌شود متابولیت‌های فعالی را ایجاد می‌کند که سمیت کبدی را موجب می‌شوند.

در مطالعهٔ حاضر یک مدل آسیب کبدی در موش به‌وسیلهٔ تزریق درون‌صفافی ۳ mg/kg پاکلی تاکسل به‌مدت ۳ روز ایجاد شد و اثر دو مقدار ۵ mg/kg و ۱۰ mg/kg نانوآکسیدروی بر آسیب‌های ایجاد شده به‌وسیلهٔ پاکلی تاکسل در کبد تحت بررسی قرار گرفت. در مطالعات سم‌شناسی وزن اندام معیار مهمی برای سنجش سمیت اندام است. در مطالعهٔ حاضر، کاربرد داروی ضدسرطان پاکلی-تاکسل به افزایش درخور ملاحظه در اندازه کبد موش‌ها منجر شد؛ به‌طوری که کبد متورم، بزرگ و بسیار تیره شده بود (شکل ۱B). افزایش وزن کبد در نتیجهٔ اثر توکسیکولوژیکی مواد مختلف را محققان دیگر نیز گزارش کرده‌اند (Sharma *et al.*, 2005; Heikal *et al.*, 2012b; Heikal & Soliman, 2010; Saafi *et al.*, 2011). به‌رحال، کاربرد توأم نانوآکسید روی موجب کاهش درخور توجه اندازهٔ کبد در موش‌های تیمار شده با پاکلی-

کند و اغتشاش در نفوذپذیری را بهبود می‌بخشد (Goel *et al.*, 2005). در واقع، برگشت شاخص‌های فوق به سطوح کم‌ویش نرمال سرمی مبین بهبود مکانیسم عملکردی و ترش‌حی سلول‌های کبدی است. استفاده از نانواکسیدروی به‌تنهایی تغییر معناداری را در سطوح آنزیم‌های ALT، AST و ALP سرم و نیز در میزان بیلی‌روبین خون نسبت به کنترل ایجاد نکرد که نشان‌دهنده فقدان سمیت دوزهای نانواکسید روی به‌کاررفته است. تغییرات هیستوپا-تولوژیکی، که همراه با تغییرات بیوشیمیایی در نتیجه تیمار با پاکلی تاکسل صورت گرفت، با کاربرد نانواکسیدروی بهبود یافت که می‌توان آن را به ظرفیت آنتی‌اکسیدانی و ضدالتهابی نانو-اکسیدروی نسبت داد.

نتیجه‌گیری

نتایج مطالعه حاضر نشان داد که پاکلی تاکسل موجب آسیب و سمیت کبدی در موش‌ها می‌شود و نانواکسیدروی به‌دلیل ویژگی‌های آنتی‌اکسیدانی و ضدالتهابی خوداسترس‌اکسیداتیو را کاهش می‌دهد و تمامیت ساختمانی غشای سلولی را بهبود می‌بخشد و نهایتاً تغییرات هیستوپاتولوژیکی و نیز به‌هم‌ریختگی‌های بیوشیمیایی و سمیت القاشده از طریق پاکلی تاکسل را بهتر می‌کند. بنابراین، نانواکسیدروی در مقادیر به‌کار رفته اثر حفاظتی دارد و عوارض جانبی پاکلی تاکسل را کاهش می‌دهد. به‌هرحال، پتانسیل حفاظت کبدی نانواکسیدروی در سمیت القاشده به‌وسیله پاکلی تاکسل بر کبد به مطالعات بیشتری نیاز دارد.

سپاسگزاری

این تحقیق در قالب پروژه تحقیقاتی در آزمایشگاه سلولی-تکوینی دانشگاه خوارزمی انجام گرفت؛ لذا از رییس دانشکده علوم‌زیستی که امکانات اجرای آن را فراهم نمودند سپاسگزاری می‌شود.

REFERENCES

- Abolfathi, A.B., Mohajeri, D., Rezaie, A. and Nazeri, M. 2011. Protective effects of green tea extract against hepatic tissue injury in Streptozotocin- induced diabetic rats. – *Evi. Based Compl. Alter. Med.* 2012:1-10.
- Chang, H., Choi, S., Kos, W. and Chun, H.S. 2011. Effect of particle size of zinc oxides on cytotoxicity and cell permeability in caco-2 cells. – *J. Food Sci. Nutr.* 10: 174-178.

می‌توان به آزادسازی آنها از سیتوپلاسم به‌درون گردش خون نسبت داد (Drotman & Lawhorn, 1978; Dasguptal *et al.*, 1996). ALP یک آنزیم متصل به غشاء است و تغییر آن احتمالاً بر نفوذپذیری غشاء تأثیر می‌گذارد و اختلال و آشفتنگی در انتقال متابولیت‌ها ایجاد می‌کند (Mehana *et al.*, 2012). از طرف دیگر، بیلی‌روبین و آلبومین با عملکرد سلول کبدی مرتبطاند (Muriel *et al.*, 1992). افزایش در سطوح این پروتئین‌ها مبین نکروز و واکنش‌های التهابی است (Navarro *et al.*, 1993; Kuzu *et al.*, 2007). بسیاری از داروها و مواد شیمیایی باعث ایجاد آسیب اکسیداتیو از طریق تولید گونه‌های اکسیژن آزاد می‌شوند که نهایتاً به آسیب به غشاء‌ها و دیگر بافت‌ها منجر می‌شوند (Vuillaume, 1987). پراکسیداسیون لیپید و آسیب‌های اکسیداتیو پروتئین که به‌وسیله رادیکال‌های آزاد ایجاد می‌شوند نقش مهمی در وقایع پاتولوژیکی شدید ایفا می‌کنند (Stohs & Bagchi, 1995; Stadtman & Levin, 2000). آسیب اکسیداتیو به کبد به‌وسیله مواد شیمیایی و داروهای مختلف با افزایش سطح MDA سرم و محتوای پروتئین کربونیل و کاهش در محتوای گلوکوتایون و آنتی‌اکسیدان‌ها در تجربیات مختلفی به اثبات رسیده است که نشت پروتئین‌های سلولی به گردش خون به-دلیل آسیب به کبد را توضیح می‌دهد (Hayes *et al.*, 2005; Verma *et al.*, 2007; Mansour & Mossa, 2010; Heikal & Soliman, 2010; Heikal *et al.*, 2011, 2012b). پتانسیل حفاظت کبدی نانواکسید روی در سمیت القاشده به-وسیله پاکلی تاکسل بر کبد به مطالعات گسترده‌ای نیاز دارد. نتایج مطالعه حاضر آشکار کرد که استفاده از نانواکسید روی در موش-های تیمار شده با پاکلی تاکسل موجب کاهش معنادار سطوح ALT و AST و افزایش معنادار سطح ALP سرم شد؛ به‌طوری-که تفاوت معناداری با گروه کنترل مشاهده نشد. سطح بیلی‌روبین خون نیز که در تیمار با پاکلی تاکسل افزایش معناداری یافته بود در نتیجه تیمار با نانواکسیدروی کاهش معناداری یافت و به سطح کنترل نزدیک شد؛ به‌طوری‌که تفاوت معناداری با کنترل نشان نداد. نتایج حاصل را می‌توان به اثر آنتی‌اکسیدانی نانواکسیدروی نسبت داد (Dawei *et al.*, 2009; Favier, 1992) که با کاهش رادیکال‌های آزاد، پراکسیداسیون لیپید و آسیب‌های اکسیداتیو را کاهش می‌دهد و تمامیت غشای سلولی را احیا می-

- Dani, V. and Dhawan, D.K.** 2005. Radioprotective role of zinc following single dose radioiodine (1311) exposure to red blood cells of rats. – Indian J. Med. Res. 122: 338-342.
- Dasgupta, S., Ghosh, S. and Das, K.K.** 1996. Transaminase activities in some metabolically active tissues in nickel treated rats under protein restriction. – Indian J. Physiol. Allied Sci. 50: 27-33.
- Dawei, A., Zhisheng, W. and Anguo, Z.** 2009. Protective effects of nano ZnO on the primary culture mice intestinal epithelial cells in vitro against oxidative injury. – Int. J. Nanotech. Appl. 3: 1-6.
- Drotman, R. and Lawhorn, G.** 1978. Serum enzymes as indicators of chemically induced liver damage. – Drug Chem. Toxicol. 1: 163-171.
- Ebisch, L., Thomas, C., Peters, W., Braat, D. and Steegers-Theunissen, R.** 2007. The importance of folate, zinc and antioxidants in the pathogenesis and prevention of subfertility. – Hum. Reprod. 13: 163-174.
- Favier, A.E.** 1992. The role of zinc in reproduction hormonal mechanisms. – Biol. Trace. Elem. Res. 32: 363-382.
- Goel, A., Dani V. and Dhawan, D.K.** 2005. Protective effects of zinc on lipid peroxidation, antioxidant enzymes and hepatic histoarchitecture in chlorpyrifos-induced toxicity. – Chemo-Bio. Inter. 156: 131-140.
- Hayes, J.D., Flanagan, J.U. and Jowsey, I.R.** 2005. Glutathione transferases. Annu. Rev. Pharmacol. Toxicol. 45: 51-88.
- Heikal, T.M., El-Sherbiny, M., Hassan, S.A., Arafa, A. and Ghanem, H.Z.** 2012b. Antioxidant effect of selenium on hepatotoxicity induced by chlorpyrifos in male rats. – Int. J. Pharm. Sci. 4: 603-609.
- Heikal, T.M., Ghanem, H.Z. and Soliman, M.S.,** 2011. Protective effect of green tea extracts against Dimethoate induced DNA damage and oxidant/antioxidant status in male rats. – Biol. Health Sci. Bulletin 3: 1-11.
- Heikal, T.M. and Soliman, M.S.** 2010. Effect of fish oil supplementation on brain DNA damage and hepatic oxidant/antioxidant status in Dimethoate- treated rats. – J. Egy. Soci. Toxicol. 42: 1-9.
- Hollis, G.R., Carter, S.D, Cline, T., Crenshaw, T.D., Cromwell, G.L. and Hill, G.** 2005. Effects of replacing pharmacological levels of dietary zinc oxide with lower dietary levels of various organic zinc sources for weanling pigs. – J. Anim. Sci. 83:2123-2129.
- Hotz, C., DeHaene, J., Woodhouse, L.R., Villalpando, S., Rivera, J.A. and King, J.C.** 2005. Zinc absorption from zinc oxide, zinc sulfate, zinc oxide + EDTA, or sodium-zinc EDTA does not differ when added as fortifications to maize tortillas. – J. Nutr. 135:1102-1105.
- Jong, W.H., Roszek, B. and Geertsma, R.E.** 2005. Nanotechnology in medical applications: possible risk for human health. – The Dutch National Institute for Public Health and the Environment (RIVM) Report 265001002.
- Kuzu, N., Metin, K., FerdaDagli, A., Akdemir, F. Orhan, C., Yalniz, M., Ozercan, I.H., Sahin, K., Bahcecioglu, I.H.** 2007. Protective role of genistein in acute liver damage induced by carbon tetrachloride. – Medi. Inflamm. 2007: 36381-31387.
- Mansour, S.A. and Mossa, A.H.** 2010. Oxidative damage, biochemical and histopathological alterations in rats exposed to chlorpyrifos and the antioxidant role of zinc. – Pest. Biochem. Physiol. 96: 14-23.
- Mastropaolo, D., Camerman, A., Luo, U.D., Brayer, G. and Camerman, N.** 1995. Crystal and molecular structure of paclitaxel (Taxol). – Proc. Natl. Acad. Sci. USA 92: 6920-6924.
- Mehana, E.E., Meki, A.R., and Fazili, K.M.** 2012. Ameliorated effects of green tea extract on lead induced liver toxicity in rats. – Exp. Toxicol. Pathol. 64: 291-295.
- Muriel, P., Garciapina, T., Perez-Alvarez, V., and Mourelle, M.** 1992. Silymarin protects against Paracetamol-induced lipid peroxidation and liver damage. – J. Appl. Toxicol. 12: 439-442.
- Navarro, C., Montilla, P., Martin, A., Jimenez, J. and Utrilla, P.** 1993. Free radical scavenger and antihepatotoxic activity of *Rosmarinus tomentosus*. – Plant. Med. 59: 312-314.
- Nohynek, G.J., Lademann, J., Ribaud, C. and Roberts, M.S.** 2007. Grey goo on the skin nanotechnology, cosmetic and sunscreen safety. – Crit. Rev. Toxicol. 37: 251-277.
- Prasad, A.S.** 2008. Clinical immunological, anti-inflammatory and antioxidant roles of zinc. – Exp. Geront. 43: 370-377.
- Rincker, M.J., Hill, G.M., Link, J.E., Meyer, A.M. and Rowntree, J.E.** 2005. Effects of dietary zinc and iron supplementation on mineral excretion, body composition and mineral status of nursery pigs. – J. Anim. Sci. 83: 2762-2774.
- Saafi, E.B., Louedi, M., Elfeki, A., Zakhama, A., Najjar, M.F., Hammamia, M., and Achour L.** 2011. Protective effect of date palm fruit extracts (*Phoenix dactylifera* L.) on dimethoate induced-oxidative stress in rat liver. – Exp. Toxicol. Pathol. 63: 433-441.
- Sadauskas, E., Wallin, H., Stoltenberg, M., Vogel, U., Deoring, P., Larsen, A. and Danscher, G.** 2007. Kupffer cells are central in the removal of nanoparticles from the organism. – Parti. Fiber Toxicol. 4:10-17.
- Sharma, Y., Bashir, S., Irshad, M., Nag, T.C. and Dogra, T.D.** 2005. Dimethoate induced effects on antioxidant status of liver and brain of rats following subchronic exposure. – Toxicol. 215: 173-181.
- Sharma, V., Shukla, R.K., Satena, N., Perner, D. and Das M, Dhawan, A.** 2009. DNA Damaging potential of zinc oxide nanoparticles in human epidermal cells. – J. Toxicol. Lett. 185: 211-218.
- Stadtman, E.R. and Levine, R.L.** 2000. Protein oxidation. – Annal. NY. Acad. Sci. 899: 191-208.
- Steel, A., Bayer, I. and Loth, E.** 2009. Inherently super oleophobic nanocomposite coatings by spray atomization. – Nano Lett. 9: 501-505.
- Stojs, S.J and Bagchi, D.** 1995. Oxidative mechanisms in the toxicity of metal ions. – Free Radical Bio. Med. 18: 321-336.
- Verma, R.S., Mehta, A. and Srivastava, N.** 2007. *In vivo* chlorpyrifos oxidative stress: attenuation by antioxidant vitamins. – Pestic. Biochem. Phys. 88: 191-196.
- Vuillaume, M.** 1987. Reduced oxygen species, mutation, induction, and cancer initiation. – Mutat. Res. 186: 43-72.

- Wang, B., Feng, Y., Wang, T.C. and Jia, G. 2006. Acute toxicity of nano and microscale zinc powder in health of adult mice. – Toxic. Lett. 116: 115-123.
- Yuan, H.D., Jin, G.Z. and Piao, G.C. 2010. Hepatoprotective effects of an active part from *Artemisia sacrorum* Ledeb against acetaminophen-induced toxicity in mice. – J. Ethnopharmacol. 127: 528-533.

How to cite this article:

Mohseni Kouchesfehiani, H. and Ostadbagher Kashi, A. 2016. The protective effect of ZnO nanoparticles on liver and impairments induced by paclitaxel treatment in female Wistar rat. – Nova Biol. Rep. 3: 218-227.

محسنی کوچصفهانی، ه. و استادباقرکاشی، آ. ۱۳۹۵. اثر حفاظتی نانوذرات اکسیدروی بر کبد و روند اختلالات القاشده از طریق داروی پاکلی تاکسل در موش ماده نژاد ویستار. – یافته‌های نوین در علوم زیستی ۳: ۲۱۸-۲۲۷.